


## Tricorder

Vor einigen Jahren machte eine Forschergruppe um Frederick Drake von der Washington University in Seattle viel Wind um die Entdeckung, mit Hilfe der Computertomographie könne man große Fortschritte bei der Diagnose der akuten Appendizitis erreichen.

Die Appendizitis ist im Volksmund als Blinddarmentzündung bekannt. Eigentlich ist aber nicht der Blinddarm (Coecum) entzündet, sondern dessen wenige Zentimeter langer, kleiner Wurmfortsatz (Appendix). Bis heute kann man sich bei der Diagnose der Appendizitis nicht sicher sein. Es gibt kein hundertprozentiges klinisches Symptom, keine gesicherte Erkennbarkeit bei der Ultraschalluntersuchung und keinen eindeutigen Laborwert. Deswegen sind die Diagnose und die Operation der Appendizitis mit einer Fehldiagnoserate von etwa zehn Prozent behaftet. Wollte man diese zehn Prozent unterschreiten, so würde man zu oft die gefährliche Perforation, das Platzen des Wurmfortsatzes riskieren. Die Fehldiagnoserate ist bei Mädchen und jungen Frauen am höchsten.

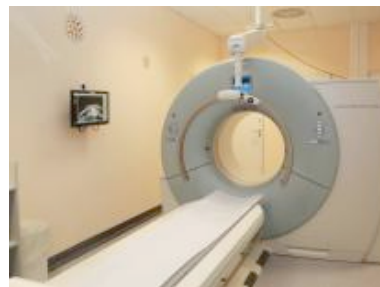Ein großer Fortschritt in der Chirurgie war der Siegeszug des minimal-invasiven Operationsverfahrens seit den 1980er Jahren. Durch zwei bis drei Stiche statt über einen mehr oder weniger großen Schnitt wurde die Operation am Bildschirm über lange, dünne Instrumentenkanäle im aufgeblasenen Bauchraum durchgeführt. Es kam aber auch zu Nachteilen bei der Anwendung dieser eigentlich großartigen Methode. Zu häufig entschloss man sich, einen gesunden Wurmfortsatz zu entfernen, obwohl man im ganzen Bauchraum keine krankhafte Veränderung, keine sonstige Ursache für die Bauchschmerzen gefunden hatte, frei nach dem Motto: Jetzt sind wir schon so weit vorgedrungen, jetzt müssen wir auch weiter operieren – sozusagen als eine Art Blinddarmentzündungsprophylaxe. Was für ein Unfug! Was könnte man da gleich noch mit entfernen, überall sind Organe, die vielleicht auch einmal erkranken könnten.

Aber zurück zur Computertomographie (CT). Bis hin zu einem Wikipedia-Eintrag hat es diese Röntgenuntersuchung geschafft, wenn die Diagnose „schwierig“ wird: „Hier kann die Computertomographie hilfreich sein.“ Aber erstens handelt es sich hier um eine Röntgenuntersuchung mit einer ausneh-



mend hohen Strahlenbelastung. Damit sollen jetzt ausgerechnet Mädchen und junge Frauen mit ihren hoch strahlensensiblen Fortpflanzungsorganen bedacht werden? Zweitens sind

die Befunde auch beim CT nicht immer eindeutig, Irrtümer kommen vor. Drittens ist diese Untersuchung mit knapp 300 Euro teuer, im Vergleich zur Ultraschalluntersuchung (ca. 50 Euro) sogar sehr teuer. Schlimm ist auch, dass solche Veröffentlichungen Folgen für die tagtägliche chirurgische Arbeit haben. Patientinnen und Patienten informieren sich heutzutage über die „richtige“ Behandlung im Internet. Auseinandersetzungen mit ihnen und ihren Angehörigen, die bei unklaren Bauchschmerzen auf einem CT bestehen, sind schon programmiert.



Wie viele Computertomographen müssten in Deutschland wohl zusätzlich angeschafft werden, um bei unklaren Bauchschmerzen

diese aufwändige, strahlenbelastende und teure Untersuchung anzuwenden? Fast könnte man vermuten, die Autoren der Studie von Seattle hätten lukrative Verträge mit General Electric, Siemens oder anderen CT-Herstellern. In der medizinischen Versorgung der USA, die mehr als zwanzig Prozent des Bruttoinlandsprodukts verschlingt (etwa doppelt so viel wie beispielsweise in Deutschland), ist Apparatemedizin und hohe Rendite oberstes Ziel. Von dieser Art Medizin können wir hierzulande höchstens lernen, wie wir es auf gar keinen Fall machen sollten. Das trifft auch für das CT bei Verdacht auf Appendizitis zu.

Der Ganzkörper-Scan kann im Raumschiff Enterprise die Medizin ersetzen. Bei uns hier unten aber nicht.

**Dr. Bernd Hontschik, [www.medizinHuman.de](http://www.medizinHuman.de)**